



GC Tooth Mousse

# Му́сс для зу́бов от GC Портофолио



GC EUROPE N.V.  
Head Office  
Interleuvenlaan 13  
B - 3001 Leuven  
Tel. +32.16.39.80.50  
Fax. +32.16.40.02.14  
info@gceurope.com  
www.gceurope.com

GC EUROPE N.V.  
GC EEO - Russia  
129626 г. Москва  
Кулаков переулок, д. 13, офис 316  
Тел. /895/ 746-52-26  
Факс. /895/ 746-52-26, 918-41-58  
russia@eoo.gceurope.com  
www.eoo.gceurope.com

Официальный дистрибутор  
на территории России:  
Компания Крафтвей Дентал Делю  
Россия, Москва  
3-я Матвеевская улица 16  
Тел. /895/ 232-69-33, 287-67-67, 746-52-26  
Факс. /895/ 737-78-88  
DENTAL@kraftway.ru

**GC**

z O LF RU 12.08.01.07

**GC**



С момента своего появления в конце 2002 года (Австралия / Новая Зеландия), Мусс для Зубов от GC быстро стал популярен среди стоматологов как аппликационный крем для зубов с множеством показаний к применению.

С каждым днем спектр показаний к применению GC Мусса для Зубов становится все больше и больше, поэтому мы решили, что было бы полезно собрать наиболее широко распространенные варианты использования в одной брошюре.

Если Вы уже используете GC Мусс для Зубов, мы надеемся, что, ознакомившись с приведенными клиническими случаями, Вы найдете новые варианты использования препарата. Если же Вы еще не пробовали работать с этим замечательным продуктом, возможно, растущее количество проведенных исследований заставит Вас задуматься об его приобретении.

## Содержание

|   |         |
|---|---------|
| Некоторые типичные вопросы, которые, несомненно, Вам регулярно задают | 3       |
| Гиперчувствительность зубов   | 4       |
| Разнообразные эстетические процедуры                                  | 5       |
| Отбеливание зубов   | 5       |
| Ортодонтия  | 6       |
| Чем он может помочь дегустатору вина?                                 | 7       |
| Что посоветовать с практической точки зрения?                         | 7       |
| Ксеростомия   | 8       |
| Эрозия  | 9       |
| Мусс для пожилых пациентов  | 10      |
| Особые клинические случаи   | 11      |
| Мусс при гипоминерализации  | 12 - 13 |
| Мусс при легких формах флюороза                                       | 14 - 15 |
| Ваше здоровье   | 16 - 17 |
| Мусс при сухости во рту   | 18      |
| Список литературы   | 19      |

## Список литературы

Существует множество публикаций о CPP-ACP, активном ингредиенте GC Мусса для Зубов, в общей сложности доступно более 90 статей.

Ниже перечислены десять самых лучших публикаций:

- Additional aids to the remineralisation of tooth structure. E.C. Reynolds, L.J.Walsh. Textbook: Preservation and Restoration of Tooth Structure - 2nd edition 2005, p111-118.
- Acid Resistance of Enamel Subsurface Lesions Remineralized by a Sugar-Free Chewing Gum Containing Casein Phosphopeptide-Amorphous Calcium Phosphate. Y. Iijima, F. Cai, P. Shen, G. Walker, C. Reynolds, E.C. Reynolds. Caries Res 2004;38:551-556.
- Retention in plaque and remineralization of enamel lesions by various forms of calcium in a mouth rinse or sugar-free chewing gum. Reynolds EC, Cai F, Shen P, Walker GD. J Dent Res 2003 Mar 82:3 206-11
- Remineralization of enamel subsurface lesions by sugar-free chewing gum containing casein phosphopeptide-amorphous calcium phosphate. Shen P, Cai F, Nowicki A, Vincent J, Reynolds EC. J Dent Res 2001 Dec 80:12 2066-70
- Advances in enamel remineralization: anticariogenic casein phosphopeptide-amorphous calcium phosphate. Reynolds EC, Black CL, Cross KJ, Eakins D, Huq NL, Morgan MV, Nowicki A, Perich JW, Riley PF, Shen P, Talbo G, Webber FW J Clin Dent 1999 X(2):86-88
- Anticariogenicity of calcium phosphate complexes of tryptic casein phosphopeptides in the rat. Reynolds EC, Cain CJ, Webber FL, Black CL, Riley PF, Johnson IH, Perich JW. J Dent Res 1995 Jun 74:6 1272-9
- Anticariogenic complexes of amorphous calcium phosphate stabilized by casein phosphopeptides: a review. Reynolds EC. Spec Care Dentist 1998 Jan-Feb 18:1 8-16
- Remineralization of enamel subsurface lesions by casein phosphopeptide-stabilized calcium phosphate solutions. Reynolds EC. J Dent Res 1997 Sep 76:9 1587-95
- Anticariogenic casein phosphopeptides. Reynolds EC. Prot Peptide Lett 1999 295-303
- Incorporation of Casein Phosphopeptide-Amorphous Calcium Phosphate into a Glassionomer Cement. Mazzaoui SA, Burrow MF, Tyas MJ, Dashper SG, Eakins D, Reynolds EC. J Dent Res 2003 Nov 82:11 914-8


Полный список доступной литературы Вы можете просмотреть в секции, посвященной GC Муссу для Зубов, на сайте [www.gcusa.com](http://www.gcusa.com)



CPP-ACP разработан в The School of Dental Science, The University of Melbourne Victoria/Australia. Recaldent™ используется по лицензии Recaldent™ Pty. Limited. Recaldent™ CPP-ACP вырабатывается из казеина молока и не содержит лактозы. Не применять у пациентов с аллергиями на белки молока или гидроксидбензоата.




## Мусс при СУХОСТИ ВО РТУ

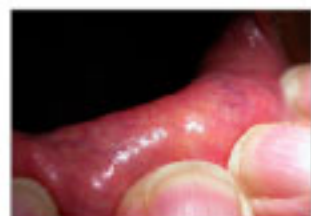

У пациентов со съёмными протезами образование под протезом зоны с пониженным доступом кислорода и слюны может привести к ускоренному развитию кариеса на зубах, поддерживающих протез.

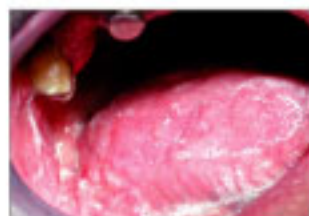Prof. Laurie Walsh, University of Queensland



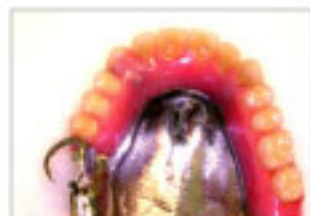Некоторые ТИПИЧНЫЕ вопросы,  
которые Вам, несомненно,  
задают регулярно это:



Тестирование уровня слюноотделения в состоянии покоя слюнных желез нижней губы показывает нулевой результат за интервал в пять минут.



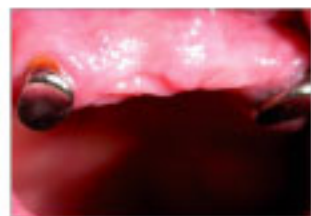Выделяющаяся слюна имеет высокую вязкость и, напротив, низкий уровень pH. Ее пенящая консистенция очевидна. У такой слюны смазочные свойства минимальны, и она не способна обеспечить защиту от кариеса.



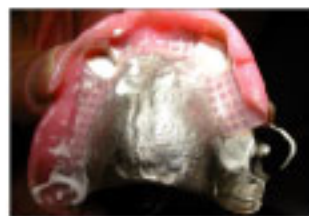У Кларенса на верхней челюсти условно съёмный протез из хромо-кобальтового сплава. Этот протез удерживается на месте с помощью магнитов, фиксированных на клыках верхней челюсти, с дополнительной опорой на сохранившийся второй моляр, 17. На нижней челюсти - полный съёмный протез с опорой на имплантатах.

### ЭТО КЛАРЕНС - 75 ЛЕТ

Кларенс прошел курс лучевой терапии при лечении злокачественной опухоли полости рта, и, как следствие, уровень слюноотделения у него снизился практически до нуля.



Основной целью является защита прикорневой поверхности клыков вокруг кламеров протеза.



Регулярное нанесение GC Мусса для Зубов на контактную поверхность частичносъёмного зубного протеза обеспечит более длительный контакт крема с тканями полости рта, а следовательно, и лучшую защиту оставшихся структур зубов.

- Зачем мне нужно это лечение?
- Сколько это будет стоить?
- Как наносить GC Мусс для Зубов?
- Надолго ли хватит эффекта от лечения после его окончания?

Первые два вопроса достаточно просты, но ответы на третий и четвертый могут потребовать предварительной подготовки, ведь они довольно сложны и зачастую вызывают у Вас трудности.

### Как наносить GC Мусс для Зубов?

Процесс нанесения очень прост. Наносите GC Мусс для Зубов утром или вечером после чистки зубов - для нанесения используйте заранее подготовленную кисточку, зубную щетку, или просто распределите пасту по зубам пальцем - и оставьте на 2-5 минут для достижения лечебного эффекта.



Надолго ли хватит эффекта от лечения после его окончания?

"Ну, как Вам сказать... все будет зависеть от того, насколько хорошо Вы будете чистить зубы, от состояния Вашей слюны и от кислотности образующегося зубного налета" - вот подходящий ответ на этот вопрос. К сожалению, этот ответ не освещает вопрос продолжительности эффекта лечения.

Вот другой вариант ответа: "Если Вы будете чистить зубы надлежащим образом, регулярно удалять зубной налет и следить за состоянием слюны, ожидаемая длительность эффекта составит X лет. Однако Вам придется согласиться на ежегодные обследования, во время которых мы будем регулярно проверять состояние Вашей слюны, скорость образования зубного налета и его кислотность. Это обеспечит вам максимальную длительность эффективности лечения, а нам позволит предотвращать на ранних этапах любые потенциальные проблемы. Программа ежегодных обследований будет стоить X. Согласны ли Вы пролонгировать лечение на этих условиях?"

"Как долго мне следует применять GC Мусс для Зубов?" Вот еще один из часто задаваемых вопросов.

В зависимости от клинического случая и оснований для применения Мусса для Зубов, Ваш ответ может быть следующим: "Наносите его на зубы каждый день перед сном. Приходите на повторный осмотр через X недель для проверки состояния слюны и уровня зубного налета, и мы решим, нужно ли Вам продолжать лечение. Тесты слюны и/или зубного налета Вам придется оплатить дополнительно."

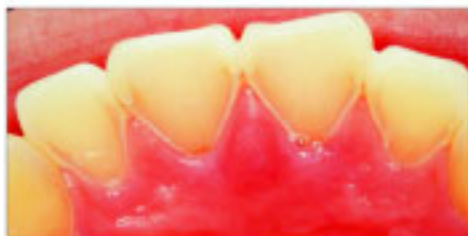## Гиперчувствительность зубов

Десятилетняя Эмма жаловалась на повышенную чувствительность небной поверхности верхних резцов. При осмотре обнаружилась характерная потеря тканей зубов, возникающая из-за их растворения при контактах с содержимым желудка. Остальной зубной ряд не пострадал, оставаясь клинически нормальным. Общее состояние здоровья девочки было хорошим, однако она страдала среднетяжелой формой астмы, требовавшей ежедневного применения нескольких лекарственных препаратов. У нее был средний уровень потребления кофеина (140 мг/день) за счет кофеин содержащих безалкогольных напитков. Ежедневный уровень потребления воды у нее был низкий; она также старалась не пить много холодной воды, поскольку это вызывало расстройство желудка. Тщательные расспросы выявили, что Эмма уже несколько лет страдала от гастро-эзофагального рефлюкса, состояния, часто сопутствующего астме. Она отметила, что рефлюкс был не так ярко выражен в те дни, когда она не пила кофеин содержащих безалкогольных напитков.

Тест слюны Эммы показал низкий уровень слюноотделения и высокую кислотность в состоянии покоя, но при этом параметры при стимуляции были в норме. Низкий уровень pH объяснялся частично негативным жидкостным балансом (благодаря мочегонному воздействию кофеина), а частично - влиянием принимаемых ею медикаментов, вызывавших пониженное слюноотделение. Ей рекомендовали отказаться от кофеин содержащих безалкогольных напитков, поскольку кофеин стимулирует выработку желудочного сока и может обострить проявления гастро-эзофагального рефлюкса. Эмме также рекомендовали употреблять для питья теплую воду и пить ее медленно, чтобы минимизировать стимуляцию секреции желудочного сока, вы-

ванную расширением желудка. Ей также назначили консультацию у лечащего врача, который прописал ей препараты - блокаторы H-2 рецепторов для подавления выработки желудочного сока. Эмме рекомендовали наносить GC Мусс для Зубов непосредственно на эрозивную небную поверхность зубов, и гиперчувствительность быстро снизилась. Ступня 2 недели поврежденный дентин был покрыт тонким слоем GC Fuji II LC и композитного полимера для защиты от негативных воздействий в будущем.

Prof. Laurie Walsh, University of Queensland



### Результаты:

|   |            |   |
|---|------------|---|
| Уровень гидратации:                             | низкий     | ● |
| Вязкость:                                       | нормальная | ● |
| pH в состоянии покоя: 5,6, средняя кислотность  |            | ● |
| Слюнотечение при стимуляции: 6,0 мл, нормальное |            | ● |
| Буферная способность: 10, нормальная            |            | ● |



За несколько месяцев Коррина перепробовала все виды зубной пасты, которые смогла найти. Но, когда найти ту, которая не вызвала бы хронических высыпаний, не удалось, Коррине пришлось отказаться от дальнейших поисков и попытаться найти другой выход из ситуации.

"Я могла чистить зубы, если не пользовалась зубной пастой. Я также выяснила, что нормально пережусь полоскания для рта с фтором, так что запах изо рта никогда проблемой не был. Я пользовалась абразивными полировочными средствами каждую неделю, чтобы было ощущение чистоты зубов - чаще пользоваться ими нельзя, иначе повреждаются зубы."

"Иногда у меня были такие неприятные ощущения во рту, что я выдавливала зубную пасту на щетку, пять минут скребла зубы, а потом терпела звочки и онемение. Звучит ужасно, но за последние три года я чистила зубы, пожалуй, раз 20."

Однако Коррина не забывала каждые полгода ходить к стоматологу. "С каждым посещением у меня появлялась еще парочка пломб. Я понимала, что к 30 годам мне грозит полная потеря зубов."

"Мой рот был в ужасном состоянии. У меня уже стояли виниры на передних зубах, но зубы расстрескались, и пришлось заменить виниры на коронки. Это было просто кошмарно. Но других вариантов у меня не было. У меня не хватало сил терпеть те неудобства, которые вызывали заны и онемение."

В ноябре 2004 Коррина услышала о новом креме под названием GC Мусс для Зубов, который помогает предотвратить разрушение зубов, снижая уровень кислоты в слюне.

Это богатый минералами крем с фруктовым вкусом, называемый "первым универсальным кондиционером для полости рта", наносится на зубы и десны.

Его разработчики утверждают, что крем может затормозить и даже повернуть вспять процесс разрушения структуры зуба на начальных стадиях, а стоматологи предсказывают, что он поможет справиться с лечением кариозных поражений без хирургического вмешательства.

"Высокий уровень содержания кислоты в слюне воздействует на зубную эмаль, начиная процесс повреждения, который заканчивается образованием полостей и полным разрушением", объясняет стома-



толог из Эдинбурга James Andrews.

"Этот новый крем предотвращает разрушение структур зубов путем снижения уровня кислотности слюны, а также укрепляет зубы, обеспечивая глубокое проникновение кальция и фосфата в дентин."

Прежде, чем начать использовать GC Мусс для Зубов, Коррина прошла тестирование слюны. Результаты оказались шокирующими. "Полоска теста показала, что моя слюна имеет кислотность выше, чем лимонный сок или уксус - практически такую же, как кислота в автомобильном аккумуляторе! Неудивительно, что мои зубы оказались в таком ужасном состоянии."

Коррина наносила крем на зубы и десны, и после этого в течение получаса ничего не пила и не ела. "Я не пользуюсь им в качестве зубной пасты как таковой - но эффект от него практически такой же, мои зубы стали гораздо чище", говорит она.

Две недели спустя она снова прошла тестирование слюны, но на этот раз оно дало совсем иные результаты. "Я полностью избавилась от излишков кислоты в слюне - а это значит, что мои зубы теперь защищены от дальнейшего разрушения."

"В любом случае, неприятных ощущений во рту больше нет, а зубы стали белее и более блестящими. Я и сейчас не пользуюсь зубной пастой, но впервые за долгое время мне действительно хочется улыбаться".

"Публикуется с разрешения автора Jane Feinman"



## Ваше здоровье

### Я НЕ МОГЛА ЧИСТИТЬ ЗУБЫ 11 ЛЕТ

Аллергия на зубную пасту - это означает, что Коррина Хоукинс фактически не чистила зубы с 12 лет. Сейчас, в 23 года, у Коррины 4 коронки и пломбы практически во всех зубах. К 17 годам начали разрушаться передние зубы, и ее улыбка «засверкала» пломбами. С ранней юности зубы Коррины медленно разрушались.

Цитата взята из "Womans Own" - UK edition в апреле 2005

Действительность такова: до недавнего времени мать двоих детей, Тайлер, 6 лет, и Молли, 2 года, фактически не чистила зубы с 12-летнего возраста. Слизистая ее рта так болела от постоянных язвенных высыпаний, что она не могла даже поднести зубную щетку к зубам. Кроме язвенных высыпаний, Коррина также страдала от нарушения чувствительности языка.

"Язвочки начали у меня появляться примерно лет в 10. И не просто по одной, как иногда у остальных детей. Я просыпалась, а у меня их полный рот, и все ужасно болят.

Не успевали зажить язвочки, как начиналась новая напасть. Мои друзья привыкли к тому, что я не разговаривала, потому что у меня абсолютно не шевелился язык. Однажды онемение держалось три дня. И все это время я не могла произнести ни слова."

Когда ее рот находился в таком состоянии, Коррина не могла даже прикоснуться зубной щеткой к деснам - не говоря уже о том, чтобы как следует помассировать их.

"Получается, что я чистила зубы только тогда, когда заживали язвочки - а это случалось раз в неделю-две."

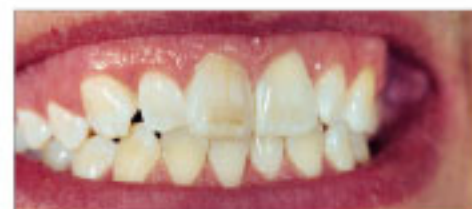Затем, пять лет назад, когда ей было 18, ее муж, Ник, уговорил ее выяснить причину появления язвочек. Лечащий стоматолог предложил ей вести дневник, чтобы установить, что провоцировало высыпания. "Понадобилось не так много времени, чтобы понять, что у меня аллергия на зубную пасту", говорит Коррина.

Это довольно распространенная проблема, хотя немногие страдают от нее так сильно, как Коррина. Согласно утверждению представителя Британской Стоматологической Ассоциации, большинство людей со временем подбирают пасту, которая не вызывает проблем.

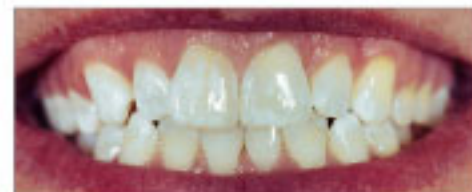Теперь Вы можете сделать зубы такими, какими желаете.

Разнообразные  
эстетические процедуры

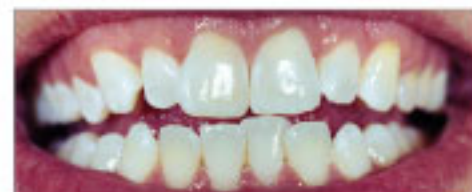Отбеливание зубов



До отбеливания



Сразу после первичного отбеливания, еще видны явно выраженные белые пятна на зубах



Две недели спустя после последнего сеанса отбеливания и нанесения GC Муcса для Зубов дважды в день

Сложный случай флюороза у 26-летнего пациента, потребовавший двух сеансов усиленного отбеливания в клинических условиях с интервалом в месяц. GC Муcс для Зубов рекомендовалось наносить до процедуры отбеливания с целью снизить чувствительность, часто появляющуюся во время этих процедур, и добиться лучших результатов. Между сеансами отбеливания GC Муcс для Зубов наносился дважды в день.

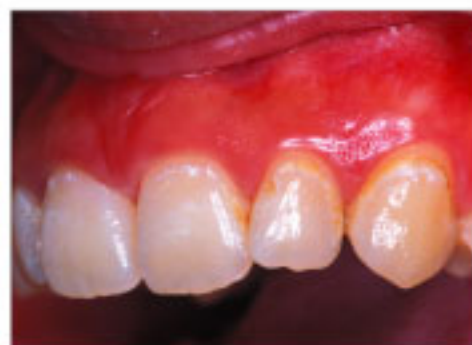Dr. Brett Dorney, Pymble NSW

"В данном случае белые пятна на зубах были очень интенсивны, но после лечения наблюдается явно выраженное улучшение эстетики, достигнуты удовлетворительные результаты."

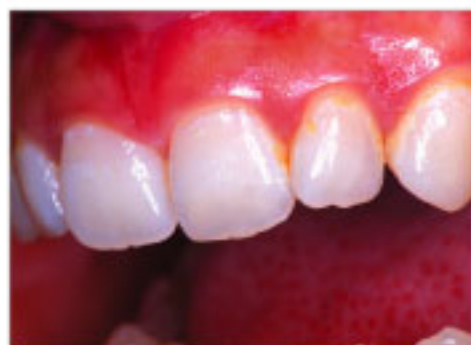## Ортодонтия

Было доказано, что активный комплекс Recaldent™ CPP-ACP (основной действующий компонент GC Tooth Mousse) эффективно способствует исчезновению белых пятен на зубах, особенно у пациентов, проходящих ортодонтическое лечение.

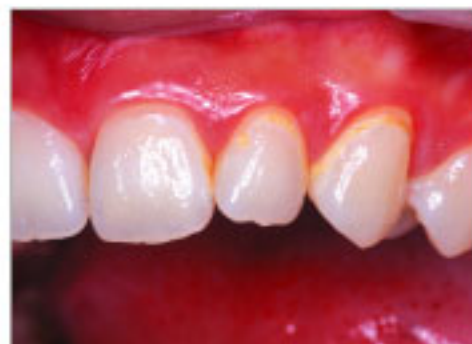Эта серия клинических снимков была предоставлена ортодонтом, который применял прототипную пасту, содержащую 5% Recaldent™ CPP-ACP, сразу после снятия брекетов.



Сразу после снятия брекетов



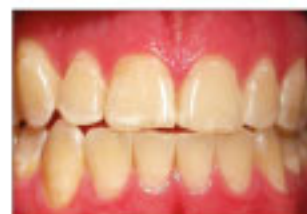Нанесение препарата дважды в день на 5 минут дало эти результаты за один месяц



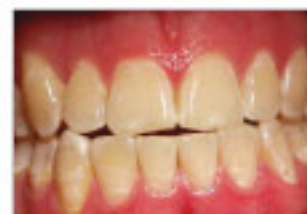Спустя 3 месяца

Чтобы избежать появления белых пятен, рекомендуется наносить GC Мусс для Зубов дважды в день в течение всего периода, пока брекеты находятся во рту, или используется любая ортодонтическая конструкция.

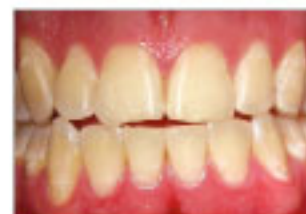Dr Hayashi Yokohama, Japan



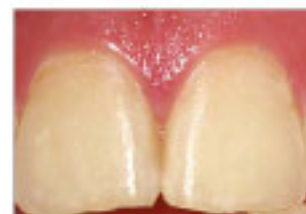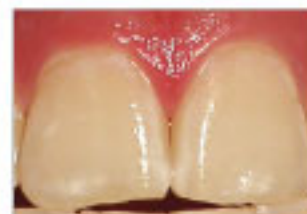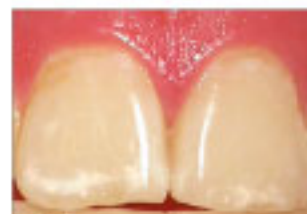Вид до лечения демонстрирует легкую форму флюороза с «заснеженными» передними зубами.



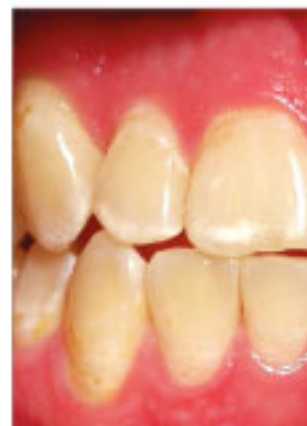В завершение первого сеанса лечения три цикла протравливания / микроабразии привели к уменьшению зоны опакости. Каждый цикл протравливания длился две минуты.



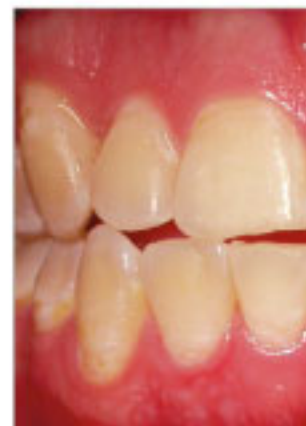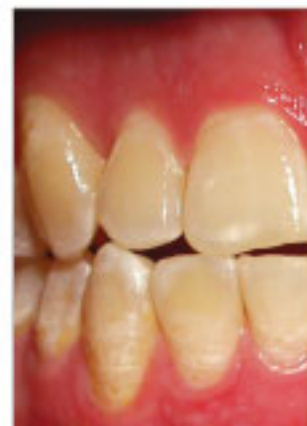После четырех недель ежедневного нанесения GC Мусса для Зубов оставшиеся зоны опакости были замешены эмалью с нормальными оптическими характеристиками.



Эти снимки показывают видимый эффект от лечения в области центральных резцов верхней челюсти.



Результат лечения - вид справа.



## Мусс при легких формах флюороза

### ДЭРРИЛ - 21 ГОД

Во многих случаях однократного сеанса лечения с применением протравливания/микроабразии, а затем GC Мусса для Зубов достаточно для достижения желаемого результата. Пациентам следует объяснить, что визуальный эффект достигается за счет медленной химической реакции, а потому изменения станут заметны не сразу, а через несколько недель. Дэррил заканчивает учебу в университете, и его образ жизни ставит определенные препятствия для реминерализации. Он регулярно участвует в соревнованиях по спортивной гребле, что ставит его в группу риска развития эрозии зубов, если баланс жидкости в его организме не будет тщательно отслеживаться. У Дэррила есть преимущество: его зубы формировались, имея стабильный постоянный источник фторида (в данном случае фторидосодержащие таблетки), и до сих пор ни разу не подвергались кариозным поражениям. Благодаря повышенной резистентности к кислотам зубная эмаль Дэррила менее подвержена износу, вызываемому такими факторами, как не устанавливаемая климатическим наблюдением дегидратация и потребление напитков с повышенной кислотностью, хотя, безусловно, износ за счет истирания по-прежнему сохраняется. Имеется множество доказательств тому, что эрозия резцовых, небных, окклюзионных и других поверхностей зубов реже случается у пациентов, имеющих постоянный стабильный источник фторида; однако, наличие фторида, по-видимому, не предохраняет жевательные зубы от окклюзионной эрозии. Полезным источником информации по данному вопросу является работа: 'Prior fluoridation in childhood affects

dental caries and tooth wear in a south east Queensland population' написанная Carolyn Teo et al. и опубликованная в Australian Dental Journal. 1997 Apr;42(2): 92-102.)

Prof. Laurie Walsh, University of Queensland



## Чем это может помочь дегустатору вина?

В то время как фторидосодержащие препараты имеют широкое применение в качестве десенсибилизаторов, новый революционный комплекс Recaldent™ CPP-ACP обладает способностью восстанавливать поврежденные структуры зуба, подверженные постоянным кратким воздействиям кислот, как, например, при дегустации вин. Интересен тот факт, что сравнительные исследования воздействия фторида 1000ppm и 2% CPP-ACP показывают, что, в то время как фторид вызывает гиперминерализацию только внешнего слоя, CPP-ACP увеличивает долю минералов в слоях, лежащих под поверхностью зуба. Prof. Laurie Walsh, University of Queensland, утверждает: под воздействием кислоты CPP-ACP высвобождает ионы кальция и фосфата, тем самым перенасыщая эмаль, снижая деминерализацию и способствуя реминерализации тканей зуба.

Dr Gilbert Labour, Mawson ACT



## Что посоветовать с практической точки зрения?

Порекомендуйте/пропишите препараты, содержащие комплекс Recaldent™ CPP-ACP.

В настоящее время имеется целая серия жевательных резинок Recaldent™ (в Европе в продаже отсутствуют) с различными вкусами для взрослых и детей, а также GC Мусс для Зубов.

Используйте эти препараты, а также фториды местного применения и фторидосодержащие жидкости для полоскания рта, чтобы увеличить долговечность Ваших зубов.

Жевательную резинку Recaldent™ полезно использовать между дегустациями белого вина, так как она сразу же повышает pH слюны и затрудняет прилипание бактерий к поверхности зубов. Следует также регулярно использовать зубные пасты и полоскания с высоким содержанием фторида.

Dr Gilbert Labour - эксперт по винам и обозреватель нескольких журналов о вкусной еде и винах.

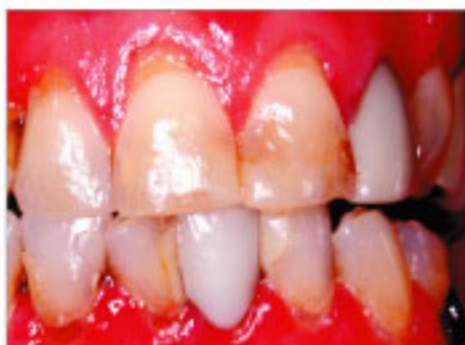## Ксеростомия

### ХЕЛЕН

Хелен, 55-летняя директор школы, жаловалась на повышенную чувствительность к холоду и воздуху, возникающую на прикорневых поверхностях многих зубов. Проблема возникла 6 месяцев назад, и со временем усугублялась. Хелен также заметила, что на некоторых прикорневых поверхностях появляются небольшие полости. Одновременно Хелен также отметила усиливающуюся сухость в полости рта и на слизистых глаз. Общее состояние ее здоровья хорошее, других проблем не наблюдается. Клинические исследования показали, что обнаженные прикорневые поверхности верхнечелюстных передних зубов подверглись эрозии и вызывают повышенную высокую чувствительность к воздушным и температурным воздействиям. На передних зубах нижней челюсти имеются прикорневые кариозные поражения. Тестирование слюны выявило кислотный уровень pH и в состоянии покоя, и при стимуляции. У Хелен также определена пониженная буферная способность слюны. Исследование образа жизни показало, что она не употребляла ни кофеин, ни алкоголь, а уровень потребления воды составлял более 2 литров в день. Комбинация пониженных параметров слюны и сухости слизистых глаза у женщины-пациента данного возраста указывает на раннюю стадию синдрома Шегрена. Серологическое исследование и биопсия губных слюнных желез подтвердили этот предварительный клинический диагноз. Учитывая имеющиеся проблемы, а именно кариес и эрозию, домашняя программа лечения для Хелен включала в себя нанесение GC Мусса для Зубов дважды в день, использование заменителя слюны, а также терапевтическое применение хлоргексидинового геля раз в неделю для подавления роста патогенных бактерий. После пломбирования зон кариозного

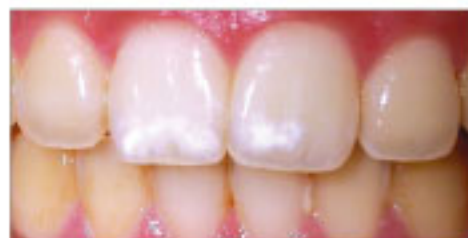поражения с помощью GC Fuji Triage (или, как вариант, используя комбинацию GC Fuji Triage и композитного материала) Хелен была записана на лечебную программу, включающую посещения стоматолога раз в три месяца для регулярного контроля за состоянием полости рта и постоянного нанесения фторлака на поверхности зубов, подвергающиеся дальнейшему риску.

Prof. Laurie Walsh, University of Queensland

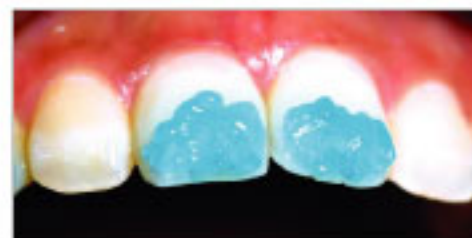

#### Результаты:

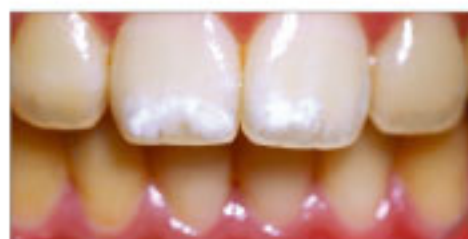|                              |                             |   |
|------------------------------|-----------------------------|---|
| Уровень гидратации:          | низкий                      | ● |
| Вязкость:                    | пенистая, с пузырьками      | ● |
| pH в состоянии покоя:        | 5,6, повышенная кислотность | ● |
| Слюнотечение при стимуляции: | 3,5 мл, пониженное          | ● |
| Буферная способность:        | 4, низкая                   | ● |



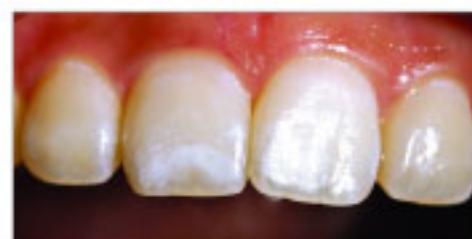У этой пациентки гипоплазия эмали, в пределах нижней трети центральных резцов верхней челюсти с вестибулярной стороны. Границы поражений нечеткие, что указывает на небольшую глубину их распространения. Лечение поражений такого типа дает очень хорошие результаты.



Стандартный гель с 37% содержанием фосфорной кислоты наносится на область поражения и окружающую здоровую эмаль на одну минуту.

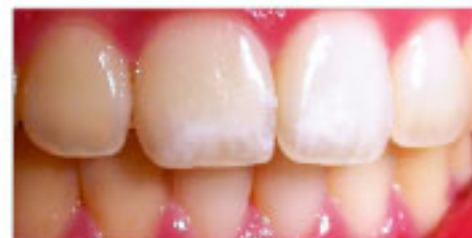

После кондиционирования поверхности: пористость поверхности эмали увеличилась.



После четырех недель ежедневного применения GC Мусса для Зубов поражения стали гораздо менее заметны.

"Мой стоматолог объяснил, что белые пятна на моих передних зубах появились из-за дефекта эмали, развившегося в процессе ее формирования. Эти некрасивые отметины стали исчезать после использования GC Мусса для Зубов."



Спустя шесть недель эффект еще более очевиден.

## Мусс при ГИПОМИНЕРАЛИЗАЦИИ

### ПОЗНАКОМЬТЕСЬ С САНДРОЙ - 24 ГОДА

Стратегия регенерации эмали изнутри может быть использована в некоторых случаях гипоплазии, когда замедленное формирование эмали вызывает аккумуляцию воды в пустотах в толще эмалевого слоя, что приводит к эффекту «опаловости» (матовые белые пятна). В тех случаях, когда контуры поражения определить трудно, использование GC Мусса для Зубов может помочь улучшить внешний вид зубного ряда, одновременно провозглашая шалаше лечение поражений.

Как и в случаях флюороза, важно максимально увеличить микроскопическую пористость эмалевого слоя непосредственно над зоной дефекта, применяя протравливание в комбинации с мягкой микроабразией. Сразу же после процедуры наносится GC Мусс для Зубов, а далее пациент сам продолжает наносить GC Мусс для Зубов каждый вечер перед сном. Данная последовательность процедур может повторяться несколько раз (например, с интервалом в несколько недель между визитами к стоматологу) для достижения оптимального эффекта.

Prof. Laurie Walsh University of Queensland



## Эрозия

### АЛЬБЕРТ

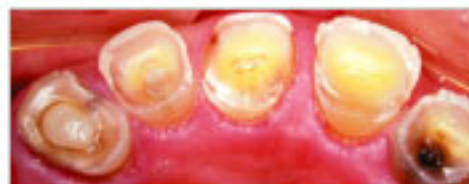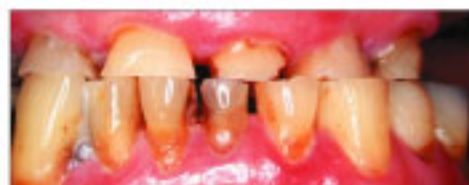Альберт - 72-летний инженер-строитель на пенсии. В течение предыдущих 5 лет его зубы стремительно изнашивались, и он обратился за косметическим лечением. Альберт страдал от обструкционного апноэ во сне и в качестве одного из средств борьбы с этим заболеванием по ночам использовал маску для положительного постоянного давления в воздухоносных путях (CPAP). Клиническое исследование выявило заметную утрату структур зубов на фоне протрузии зубов верхней челюсти и смещения вперед нижней челюсти для достижения контакта между передними зубами.

Тестирование слюны выявило кислотный уровень pH и в состоянии покоя, и при стимуляции, а также несколько пониженную буферную способность слюны. Исследование образа жизни показало, что у Альберта высокий уровень потребления и кофеина (400мг/день), и алкоголя (5 стандартных порций в день), но при этом он пьет мало воды. В его случае диуретический эффект этих двух веществ был существенен и накладывался на депрессирующее воздействие CPAP терапии. Альберту был также недавно поставлен диагноз инсулинозависимый (Тип 2) сахарный диабет, который мог оказать дальнейшее негативное воздействие на баланс жидкости. Низкие показатели слюноотделения, pH и буферной способности слюны являлись непосредственными причинами его жалоб на истирание зубов, так как способствовали размягчению оставшихся структур зубов.

Лечение Альберта включило в себя изменения в образе жизни - увеличение потребления воды и, напротив, снижение потребления кофеина и

алкоголя. Затем он прошел программу реминерализации, применяя GC Мусс для Зубов в течение 4 недель, после чего было проведено повторное тестирование параметров слюны, показавшее, что они в норме. После этого было произведено восстановление окклюзии.

Prof. Laurie Walsh, University of Queensland



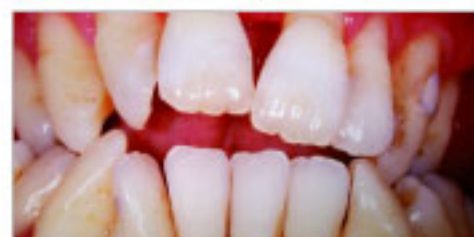#### Результаты:

|                                |                             |    |
|--------------------------------|-----------------------------|----|
| Уровень гидратации:            | низкой                      | ●● |
| Вязкость:                      | тягучая                     | ●● |
| pH в состоянии покоя:          | 5,6, повышенная кислотность | ●● |
| Слюноотделение при стимуляции: | 2,5 мл, низкое              | ●● |
| Буферная способность:          | 5, низкая                   | ●● |

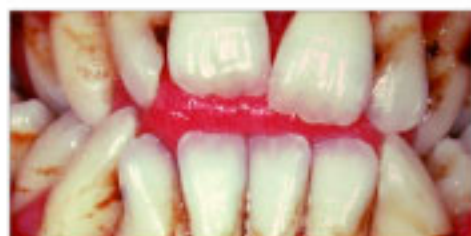## Мусс ДЛЯ ПОЖИЛЫХ ПАЦИЕНТОВ

Пожилые пациенты с дисфункцией слюноотделения (сухость во рту), привязанные к своим лечебным процедурам и медикаментам, подвергаются повышенному риску кариозного поражения коронковых и прикорневых поверхностей зубов. Повышая уровень содержания кальция в слюне и зубном налете, GC Мусс для Зубов может снизить отрицательное воздействие кислот, образующихся в зубном налете, и инициировать реминерализацию.

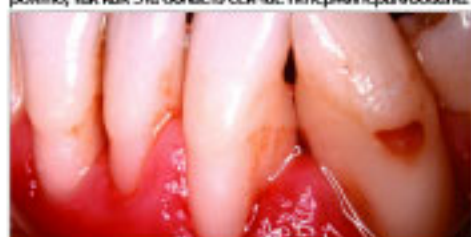Prof. Laurie Walsh University of Queensland




У Антонио сахарный диабет II типа, при первом посещении у него был диагностирован активный кариес и поражение тканей пародонта. Диабет был диагностирован совсем недавно и явился основной причиной снижения слюноотделения.



Первичное кариозное поражение прикорневой поверхности зуба 33 с щечной стороны затвердело и его развитие остановилось. Зубной налет на нем отсутствует, и дальнейшее развитие заболевания в будущем маловероятно, так как эта область сейчас гиперминерализована.



Ситуация улучшилась после проведения программы домашнего лечения с целью реминерализации и серии визитов к стоматологу для профессиональной чистки, кюретажа и реставрационных работ. Ежедневное применение GC Мусса для Зубов в сочетании с триклозансодержащей зубной пастой (Colgate Total™), а также пользование зубной нитью станут для Антонио неотъемлемой частью домашнего ухода за зубами в будущем.



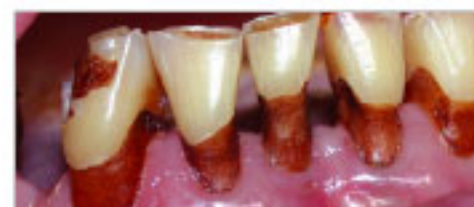## Пациенты с ОСОБЫМ диагнозом

ПОСЛЕ ЛУЧЕВОЙ ТЕРАПИИ: Джеку 79 лет, и он прошел курс лучевой терапии по поводу опухоли в области твердого неба в декабре 2002. Нанесение фторидсодержащих препаратов началось сразу по завершении терапии, но было приостановлено в июне 2003 из-за появления аллергических реакций: сыпь, покраснения кожи - а также из-за развития остеорадионекроза, для лечения которого пришлось использовать гипербарическую оксигенацию. В июне 2004 Джеку был прописан GC Мусс для Зубов. С тех пор он может спать по 6 часов непрерывно каждую ночь, в то время как до этого он просыпался каждые два часа из-за пересыхания слизистой полости рта и поверхностей зубов.

Dr. Liz Coates, University of Adelaide



Некротизированные участки кости после лучевой терапии



15 месяцев спустя после лучевой терапии

"Первоначально мы ожидали, что потребуются месяцы или даже годы для того, чтобы можно было оценить положительное воздействие GC Мусса для Зубов в домашнем применении, но улучшение общего состояния наступило практически сразу."  
Dr. Liz Coates, University of Adelaide